Aus der Universitäts-Klinik für Hals-, Nasen- u. Ohrenkranke
zu Freiburg i. Br. Direktor: Prof. Dr. Kahler.

Über Hörstörungen bei Erkrankungen des Zentral-Nervensystems.

Inaugural-Dissertation
zur Erlangung der Doktorwürde
einer Hohen medizinischen Fakultät
der Albert-Ludwigs-Universität
Freiburg i. Br.

vorgelegt von

Hans Lensing,

approbierter Arzt aus Allenstein / Ostpr.

1935
Buchdruckerei Josef Neyenhaus, Bocholt i. W.

Aus der Universitäts-Klinik für Hals-, Nasen- u. Ohrenkranke
zu Freiburg i. Br. Direktor: Prof. Dr. Kahler.

Über Hörstörungen bei Erkrankungen des Zentral-Nervensystems.

Inaugural-Dissertation
zur Erlangung der Doktorwürde
einer Hohen medizinischen Fakultät
der Albert-Ludwigs-Universität
Freiburg i. Br.

vorgelegt von
Hans Lensing,
approbierter Arzt aus Allenstein / Ostpr.

1935
Buchdruckerei Josef Neyenhaus, Bocholt i. W.

Gedruckt mit Genehmigung der
medizinischen Fakultät der
Albert-Ludwigs-Universität zu Freiburg i. Br.

Dekan:
Prof. Dr. Kapfhammer

Referent:
Oberarzt Dr. Mittermaier

R. UNIV.
BIBLIOTHEEK
LEIDEN

Meinen lieben Eltern!

Über Hörstörungen bei Erkrankungen des Zentral-Nervensystems.

Unsere Kentnisse über Hörstörungen bei Erkrankung des Zentralnervensystems sind noch recht gering. Infolge der anatomischen Lage des Hörnerven und des Verlaufs der zentralen Hörbahnen können Erkrankungen im Bereiche aller drei Schädelgruben leicht die Hörfunktion beeinträchtigen. Zu unterscheiden sind, wie bei Störungen im Zentralnervensystem überhaupt, örtliche und Fernsymptome. Dazu kommt, daß infolge der Lage des Innenohres sich endocranielle Störungen leicht an diesem selbst auswirken können.

Bisher hat man bei solchen Erkrankungen die funktionelle Untersuchung des Ohres mit den üblichen Methoden, wie Prüfung des Verständnisses für Umgangs- und Flüstersprache sowie mit den Stimmgabeluntersuchungen, ausgeführt. Man musste aber einsehen, daß derartige Hörprüfungen nur ein ungenügendes Resultat zeigten; um Einzelheiten besser zu erkennen, ist es nötig, sich einer kontinuierlichen Tonreihe zu bedienen. Die Forderung, bei solchen Erkrankungen Untersuchungen mit der kontinuierlichen Tonreihe zu machen, ist auch auf dem Otologenkongress 1934 in Würzburg von verschiedener Seite zum Ausdruck gebracht worden.

Mittels der elektrischen Tonsirene, dem sog. Otoaudion, ist man heute in der Lage, ohne große Schwierigkeiten eine solche Untersuchung mit der kontinuierlichen Tonreihe durchzuführen. Die Methode beruht darauf, daß die sog. Hörschwelle für die einzelnen Töne festgelegt wird. Man muß herausfinden, welche Intensität bei den einzelnen Tönen notwendig ist, damit dieser gerade noch vom Patienten gehört wird. Das Ergebnis kann kurvenmäßig aufgezeichnet werden. Auf der Abscisse wird die Tonhöhe eingezeichnet (sowohl ihre musikalische Bezeichnung als auch ihre physikalische Definition), auf der Koordinate die Intensität, und zwar in reziproken Werten. An unserer Klinik kann die Intensität, da mit einem geaichten Apparat gearbeitet wird, im absoluten Maßsystem ausgedrückt werden.

Zeichnet man die einzelnen so gefundenen Punkte, an denen die Töne gerade noch gehört werden, ein, so ergibt sich eine Kurve. Die Schnittpunkte dieser Kurve mit der Abscisse sind die untere und die obere Tongrenze. Bei normalem Hörvermögen nehmen die Hörkurven einen sehr charakteristischen Verlauf, den einer Parabel. Die Töne, bei denen man die geringste Intensität zur Wahrnehmung braucht, liegen im Tonbereich $c^2 - c^4$. Veränderungen einer solchen Hörkurve, die als pathologisch anzusprechen sind, können sein:

1.) Es besteht eine gleichmäßige Einschränkung, das bedeutet eine Dämpfung. Für alle gehörten Töne ist eine stärkere Intensität notwendig. Gleichzeitig sind untere und obere Tongrenze eingeengt.

2.) Es ist eine Einschränkung nur der oberen und unteren Tongrenze vorhanden. Hierbei kann ein bestimmter Tonbereich an der Grenze mit wegfallen. Weiterhin findet sich eine Verschiebung des höchsten Punktes der Kurve nach der oberen oder nach der unteren Tongrenze zu.

3.) Der Tonverlauf ist unregelmäßig, wellenförmig, mit oder ohne allgemeine Intensitätseinschränkung.

Bei der Prüfung der einzelnen Töne geht man am besten folgendermaßen vor: Man dämpft die Intensität so stark, daß der Patient den Ton überhaupt nicht hört. Dann verstärkt man dieselbe so, daß der Patient den Ton eben hört, also die sog. Hörschwelle wahrnimmt. Weiterhin muß man die Angaben des Patienten öfters kontrollieren, um etwaige Ermüdungserscheinungen auszuschließen. Der Patient muß größte Aufmerksamkeit walten lassen. Das nicht zu prüfende Ohr wird am besten mit etwas angefeuchteter Watte fest verschlossen, um es gänzlich auszuschalten. Wenn man in der beschriebenen Weise verfährt, dann ist man imstande, mit ziemlicher Genauigkeit die Hörschwellen der einzelnen Töne festzulegen.

Was diese Unregelmäßigkeiten anbetrifft, so steht es noch keineswegs fest, daß die mit dem derzeitigen Otoaudion gefundenen Unreglmäßigkeiten bei Änderung der Anfangsintensität, sei es vermehrt oder vermindert, in gleicher Weise auftreten. Man muß in Betracht ziehen, daß es sich hierbei um Fehlerquellen bedingt durch den Apparat selbst, z. B. am Lautsprecher, handeln könnte. Außerdem ist zu bedenken, daß die Eigenfrequenz der Teile des Mittelohres, die den Ton fortleiten, also Trommelfell und Gehörknöchelchen, kurz die Schalleitungskette genannt, im Tonbereich $c^3 - c^4$ liegen soll. Zu betonen ist aber, daß solche Unregelmäßigkeiten bei vollkommen normal hörenden Patienten gar nicht oder nur mit ganz kleinen Schwankungen auftreten.

Weiter ist zu erwähnen, daß die Untersuchungen zunächst nur die Luftleitung berücksichtigten. Um eine genaue Prüfung der Knochenleitung bei völliger Ausschaltung der Luftleitung ausführen zu können, dazu ist der Apparat noch nicht genügend ausgebaut. Es wäre möglich, daß die Kurven bei genauer Untersuchung der Knochenleitung einen anderen Verlauf einnähmen. Unter der Voraussetzung dieser noch nicht gelösten Fragen hat sich das Otoaudion in der Praxis sehr bewährt. Es bietet den Vorteil, daß man wirklich mit einer kontinuierlichen Tonreihe untersuchen kann. Dieses ist an und für sich schon sehr wichtig, ganz besonders notwendig aber bei Hörstörungen infolge Erkrankung der zentralen Hörbahnen.

Bei solchen Erkrankungen ist schon von einigen Seiten der Versuch gemacht worden, durch die Art des Kurvenverlaufs, durch das Verhalten von unterer und oberer Tongrenze, in früheren Zeiten durch den Ausfall der Stimmgabelversuche eine Lokalisierung der Störung in der zentralen Hörbahn herbeizuführen.

Im Folgenden sollen Fälle der letzten Monate, die wir selbst untersucht haben, daraufhin eingehends besprochen werden.

A) Erkrankungen des Hörnervenstammes.

Schädigungen im Bereiche des Hörnervenstammes können sowohl durch Gifte als auch durch Tumoren entstehen. Letztere können als eigentliche Akustikustumoren und als Kleinhirnbrückenwinkeltumoren, indem sie sich in den inneren Gehörgang fortsetzen, die Hörfunktion beeinträchtigen. Auch cystische Bildungen, durch Verklebung der zarten Hirnhäute entstanden, können Tumorsymptome machen. Klinisch wichtig ist es, ob Kleinhirn- oder Akusticussymptome überwiegen. Beherrschen erstere das Feld, dann muß man an einen Kleinhirnbrückenwinkeltumor denken, während bei Überwiegen von letzteren ein Akusticustumor wahrscheinlicher ist. Im Anfangsstadium treten subjektive Ohrgeräusche ohne eigentliche Hörstörungen auf; kommt jedoch eine solche hinzu, dann führt sie meist zur völligen Taubheit. Als neurologisches Lokalsymptom ist die Beteiligung des Trigeminus für Tumor beweisend.

Für eine Neuritis des Akusticus kommen sowohl von außen eindringende chemische Gifte als auch Bakterientoxine in Frage, ebenso Blut- und Stoffwechselkrankheiten. Die Störung sitzt hier meist beiderseitig, während sie bei Tumoren meist einseitig ist. Ausgedehntere Untersuchungen über Hörnervenstammneuritis haben Wittmaack und Siebenmann angestellt. Letzterer konnte bei zwei kachektischen Patienten im Laufe der Erkrankung starke Herabsetzung der Knochenleitung, Herabsetzung der Hördauer für sämtliche Töne und Einengung der oberen Tongrenze feststellen. Histologisch fand sich im

Nervenstamm eine degenerative Neuritis: Einen ähnlichen Befund konnte Grahe bei einem an Meningitis leidenden Patienten erheben. Als charakteristische Symptome für Hörnervenstammneuritis stellt Wittmaack folgende auf:

1.) Die Knochenleitung ist verkürzt.

2.) Die obere Tongrenze ist eingeengt.

3.) Es besteht eine prozentuale Abnahme der Hördauer nach der oberen Tongrenze hin.

Es findet sich ungefähr das gleiche Bild wie bei den durch Kompression des Hörnervenstammes entstandenen Hörschädigungen; nach Grahe und Marburg war bei Tumoren am Akusticus meist die untere Tongrenze eingeengt. Als sicheres Zeichen einer Hörnervenstammerkrankung gibt Rhese noch das Fehlen des galvanischen Nystagmus an.

1. Fall. 43jährige Patientin. Vom Internisten überwiesen. Früher angeblich nie ohrenkrank. Im Februar 1934 traten zum ersten Male starker Schwindel, Ohrensausen und Hörabnahme, rechts stärker wie links, ein. Gleichzeitig bestanden starke Kopfschmerzen. Es war vorübergehende Besserung der Beschwerden vorhanden. Im Oktober 1934 traten sie jedoch erneut in verstärktem Maße auf.

Befund: Innere Organe o. B.

Neurologisch: Rechtsseitige Abducensparese. Cornealreflex rechts schwächer wie links, geringe Facialisparese rechts. Beim Gehen abweichen nach rechts. Beim Finger-Nasenversuch sowie beim Knie-Hakenversuch rechts Ataxie. Geringe Adiadochokinese rechts. Beim Baranyi'schen Zeigeversuch weicht der rechte Arm nach außen ab. Keine Pyramidenzeichen.

Ophthalmologisch: Visus war fast vollständig; doch bestand eine starke Einschränkung des Gesichtsfeldes für Farben besonders für blau.

Otologisch: Trommelfelle beiderseits matt und leicht eingezogen, sonst o. B.

Hören: Umgangssprache wird rechts nur in 1—2 m, links in 4—5 m Entfernung gehört.

Der Rinne'sche Versuch ist rechts unendlich negativ, links positiv. Der Weber'sche Versuch wird nach links lateralisiert. Es besteht Verkürzung der Knochenleitung.

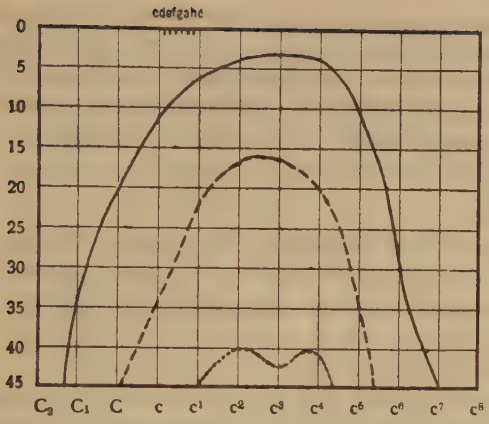

punktiert = krankes Ohr rechts

gestrichelt = besser hörendes Ohr links

Linie = normale Hörkurve

Die Otoaudionkurve ergab rechts starke Intensitätseinschränkungen mit Einengung von unterer und oberer Tongrenze (c^1 — c^4), links eine konzentrische Einengung des Hörvermögens (E — e^5).

Beim Blick geradeaus bestand spontaner Nystagmus nach links, beim Romberg'schen Versuch war Fallneigung nach hinten rechts vorhanden.

Unsere Diagnose lautete: Schädigung des rechten Akusticusstammes, wahrscheinlich Tumor.

Bei der am 26. 10. 1934 in örtlicher Betäubung vorgenommenen Operation fand sich am rechten Kleinhirnbrückenwinkel ein wallnußgroßer, markig aussehender Tumor; histologisch ergab sich ein Neurinom, das Akusticus und Facialis eingebettet hatte. Unsere Diagnose war also bestätigt.

Als Zeichen einer zentralen Hörstörung finden wir hier verkürzte Knochenleitung und Heraufrücken der unteren Tongrenze bei intaktem Mittelohr. Herdgleichseitig ist starke Schwerhörigkeit für die Sprache vorhanden, der Weber wird ins besser hörende Ohr lateralisiert. In unserem Falle ist auch die obere Tongrenze eingeengt, während Grahe verschiedenes Verhalten derselben feststellen konnte. Wir bestätigen die Symptome einer Nervenstammschwerhörigkeit, wie sie auch Grahe und Marburg angegeben haben, vollkommen; nämlich:

1.) Die Knochenleitung ist verkürzt.

2.) Es besteht Heraufrücken der unteren Tongrenze bei intaktem Mittelohr.

3.) Der Weber'sche Versuch wird ins besser hörende Ohr lateralisiert.

4.) Die Hörfähigkeit für die Sprache ist herabgesetzt.

Aus unserem Befund der hauptsächlich eine Störung der rechten Seite ergab, können wir die Störung peripher von der Kreuzung lokalisieren. Daß hier auch die linke Seite geringfügig mit betroffen war, führen wir mit Güttich auf meningale Fernwirkungen zurück. In der Literatur sind auch doppelseitige Tumoren, wie Neurofibrome, beschrieben worden; doch lag dieses hier nicht vor.

2. Fall. 28jähriger Patient.

Seit Jahren Klagen über einseitigen Kopfschmerz links, hat oft das Gefühl, als wenn ihm die Zähne ausfielen. Bei Witterungswechsel vermehrtes Auftreten der Beschwerden mit Zuckungenum den Mundwinkel. Schwindelgefühl angeblich nie beobachtet.

Der damalige neurologische Befund lautete: Trigeminus 1, 2 und 3 druckempfindlich. Zwei Jahre später fand sich Hypästhesie im linken Trigeminus, Cornealreflex links schwächer wie rechts. Dieser Befund wurde auch in der Hals-Nasen-Ohrenklinik erhoben. Die neurologische Diagnose lautete: Trigeminus-Neuralgie links.

Otologisch fand sich: Trommelfelle beiderseits gering getrübt, sonst o. B. Es bestand Unempfindlichkeit des linken Ethmoidalis, Überregbarkeit des rechten Ethmoidalis.

Hören: Umgangssprache wird rechts über 5, links in 4 — 5 m Entfernung gehört.

Flüstersprache links 5 m, rechts über 5 m Entfernung. Der Rinne ist rechts positiv, links negativ. Der Weber wird nach rechts lateralisiert, links findet sich verkürzte Knochenleitung. Auch die c^5-Gabel wird links nur verkürzt wahrgenommen.

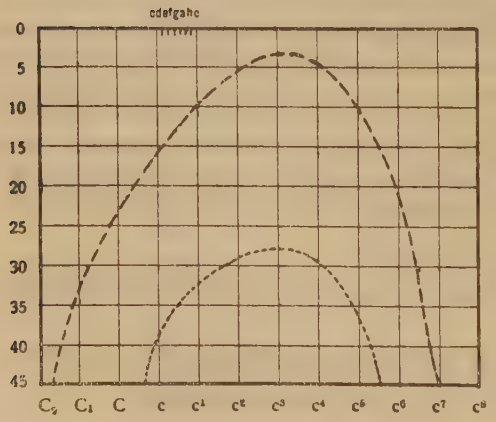

gestrichelt = normale Hörkurve rechts

punktiert = Kurvenverlauf des kranken linken Ohres

Die Otoaudionkurve zeigt links Intensitätseinschränkungen sowie Einengung von unterer und oberer Tongrenze ($G - e^5$). Die rechte Kurve zeigt normalen Verlauf. Wir finden hier wiederum die Symptome einer linksseitigen Nervenstammschwerhörigkeit.

Nach dem otologischen Untersuchungsergebnis muß an die Wahrscheinlichkeit eines Tumors bezw. einer Schädigung des Nervenstammes gedacht werden.

Über Hörnervenstammneuritis stand uns kein Fall zur Verfügung.

B) Erkrankungen von Pons und Medulla oblongata.

Vom ventralen und dorsalen Akusticuskern treten die Hörfasern in drei Bahnen auf die Gegenseite über; dies sind

a) das Corpus trapezoides,

b) die Held'sche Kreuzung und

c) die Striäe acusticae.

Der Hörbahnverlauf ist hier weit verzweigt. Häufig ist bei Erkrankungen der Medulla der Cochlearis befallen, doch nur geringfügig; denn ausgedehntere Prozesse lassen es zu einer stärkeren Störung gar nicht kommen, weil hierbei lebenswichtige Zentren befallen werden. Aetiologisch kommen Tumoren, Blutungen infolge von Gefäßerkrankungen und Traumen in Betracht. Die Utrechter Schule, Magnus und seine Mitarbeiter, hat darauf hingewiesen, daß verschiedene Gifte ihre Angriffspunkte vorzugsweise in der Medulla oblongata haben. Wallenberg zeigte, daß der Ausfall der Arteria cerebelli, inferior als Endarterie hier vorwiegend encephalitische Herde macht und so die Hörfunktion beeinträchtigt. Brunner und Bleiel beschrieben einen Fall von Ponstuberkel.

1. Fall. 50jähriger Patient.

Von der Nervenklinik mit der Diagnose: „Erweichungsherd in der Medulla oblongata links" zur Untersuchung überwiesen.

Im Juli 1933 erlitt er plötzlich einen Ohnmachtsanfall, konnte nur schlecht sprechen und sich nicht selbst erheben. Es bestanden rasende Schmerzen im Hinterkopf; die rechte Körperseite war angeblich schwächer wie links, der Mund nach links verzogen. Die rechte Hand konnte er nicht mehr gebrauchen.

Neurologisch: Die rechte Pupille ist weiter wie links, links besteht geringer Enophtalmus. Augenhintergrund normal, Sprache nur artikulatorisch gestört. Beim Baranyi'schen Versuch

Vorbeizeigen nach außen beiderseits. Hypalgesie der rechten Körperhälfte unter Einschluß der rechten Kopfhälfte. Cornealreflex rechts abgeschwächt, Klopfempfindlichkeit der rechten Hinterhauptsgegend.

Otologisch: Trommelfelle beiderseits o. B.

Hören: Umgangs- und Flüstersprache wird beiderseits über 5 m gehört. Rinne ist beiderseits positiv, Weber wird median lokalisiert. Die Knochenleitung ist gering verkürzt, auch die c^5-Gabel wird verkürzt wahrgenommen.

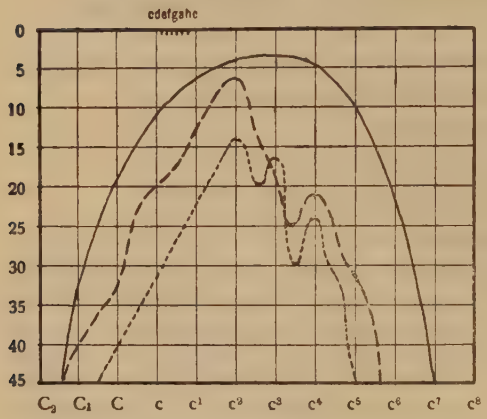

punktiert = Kurvenverlauf links.

gestrichelt = Kurvenverlauf rechts.

Linie = normale Hörkurve.

Die Otoaudionkurve zeigt beiderseits Einschränkung der oberen Tongrenze. Im Bereich von $c^2 - c^4$ findet unregelmäßiger, wellenförmiger Verlauf mit Intensitätseinschränkungen. Auffallend hierbei ist, daß das Sprachgehör überhaupt nicht betroffen ist. Hauptsächlich sind die oberen Töne befallen, während die untere Tongrenze nur links gering eingeengt ist. Krassnig berichtet über mehrere Fälle von encephalitischer Schwerhörigkeit im Bereiche der Medulla oblongata; hier fand er vornehmlich die Wahrnehmung der tiefen Töne betroffen, während die der hohen Töne ungestört war.

Aus dem doppelseitigen Befund müßen wir die Störung innerhalb der Kreuzung annehmen.

2. Fall. 50jähriger Patient.

Seit einem halben Jahr Kopfschmerzen, die seit einem viertel Jahr zugenommen haben. Sie sitzen vornehmlich im Hinterkopf und strahlen von da in den ganzen Kopf aus. Keine Lähmung, kein Erbrechen, nie Schwindel und Doppelsehen. Dagegen Klopfempfindlichkeit der hinteren Wirbelsäule, des Hinterkopfes und des Scheitels.

Am Trigeminus 1 beiderseits Druckschmerz. Rechts finden sich Pyramidenzeichen. Keine Kloni, Sensibilität intakt. Hörvermögen angeblich nie gestört.

Otologisch: Trommelfelle beiderseits o. B.

Hören: Umgangssprache wird beiderseits über 5 m Entfernung gehört, während die Flüstersprache beiderseits nur in 1—2 m Entfernung wahrgenommen wird. Rinne ist beiderseits positiv, Weber wird ungenau lokalisiert. Die Knochenleitung ist gering verkürzt, auch die c^5-Gabel wird verkürzt wahrgenommen.

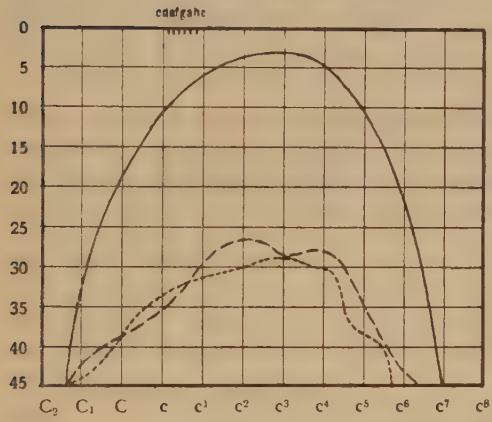

punktiert = Kurvenverlauf links

gestrichelt = Kurvenverlauf rechts

Linie = normale Hörkurve

Die Otoaudionkurve zeigt beiderseits starke Intensitätseinschränkung im mittleren Tonbereich, die obere Tongrenze ist beiderseits leicht eingeengt, links mehr wie rechts, die untere Tongrenze zeigt beiderseits kaum wesentliche Einschränkung.

Neurologische Diagnose: Tumor cerebri. Hierfür stand röntgenologisch kein Anhaltspunkt.

Nach dem otologischen Befund würde auch dieser Fall in das Gebiet von Pons- und Medullaerkrankungen passen. Das Sprachgehör ist nicht wesentlich betroffen. Der Stimmgabelbefund zeigt keine wesentlichen Besonderheiten. Dagegen zeigt der Hörkurvenverlauf im mittleren Tonbereich starke Intensitätseinschränkungen. Wenn auch die Bestätigung der Diagnose eines Tumors fehlt, so müssen wir doch an die Möglichkeit eines solchen im Bereiche von Pons und Medulla oblongata denken.

3. Fall. 40jährige Patientin.

1925 an Kopfgrippe erkrankt; seither beiderseits Schwerhörigkeit und starker Schwindel vorhanden. Früher an-

geblich nie ohrenkrank; eine Schwester der Patientin schwerhörig. Neurologisch bestanden keine pathologischen Reflexe, Sensibilität intakt, Cornealreflex rechts schwächer wie links.

Otologisch: Trommelfelle sind beiderseits narbig getrübt und gering eingezogen.

Hören: Umgangssprache wird rechts in 0,5—1 m, links in 30—50 cm Entfernung gehört. Flüstersprache wird rechts in 30—50 cm Entfernung, links nur ad conchaм wahrgenommen. Der Rinne ist beiderseits unendlich negativ. Der Weber wird ungenau lokalisiert Knochenleitung ist beiderseits stark verkürzt. Auch die c^5-Gabel wird rechts stark verkürzt, links überhaupt nicht wahrgenommen.

Bei der Untersuchung des Gleichgewichtsapparates bestand beim Kaltspülen des rechten Labyrinths starke Übererregbarkeit, auf Warmspülung war es normal erregbar. Das linke Labyrinth zeigte auf Warm- und Kaltspülen normale Erregbarkeit.

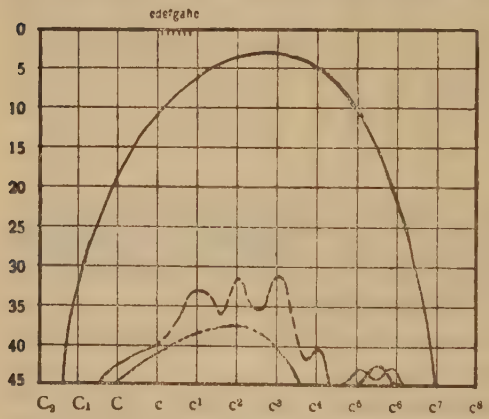

punktiert = Kurvenverlauf links

gestrichelt = Kurvenverlauf rechts

Linie = normale Hörkurve

Die Otoaudionkurve zeigt beiderseits starke Intensitätseinschränkung im mittleren Tonbereich mit Einengung von unterer und oberer Tongrenze. Rechts und links bestehen zwei Toninseln. Im Jahre 1933 bestanden schon starke Intensitätseinschränkungen beiderseits, es waren jedoch nur links zwei Toninseln nachweisbar.

Wir finden also Einengung von unterer und oberer Tongrenze mit starken Intensitätseinschränkungen im mittleren Tonbereich. Aus dem otologischen Befund vermuten wir einen Tumor in der Gegend der Hörbahnkreuzung; im Röntgenbild sieht man unmittelbar hinter der Sella turcica Kalkeinlagerungen, die mehr als normal sind.

Wahrscheinlich sitzt in dieser Gegend ein Tumor, der die Kalkeinlagerung verursacht. Der Neurologe vermutet einen Tumor vorwiegend im linken Kleinhirnbrückenwinkel mit Beteiligung des rechten Akusticus. Hierfür besteht röntgenologisch kein Anhaltspunkt.

Das Charakteristische für eine Erkrankung der zentralen Hörbahnen innerhalb oder nach der Kreuzung ist die Doppelseitigkeit. In unseren drei Fällen fand sich eine auffallende Übereinstimmung des Hörkurvenverlaufs auf beiden Seiten. Die Störung ist, je nach Sitz, entsprechend der Kreuzung auf dem Ohr der Gegenseite stärker ausgeprägt. Dementsprechend müßte in unserem dritten Falle die Störung mehr rechtsseitig gelegen sein wegen der größeren Intensitätseinschränkung des linksseitigen Kurvenverlaufes.

C) Mittelhirn.

In der lateralen Schleife verlaufen die Hörfasern teilweise gekreuzt, teilweise ungekreuzt als kompaktes Bündel. Wenn eine Schädigung die Hörbahn an dieser Stelle angreift, dann kann leicht das ganze Bündel betroffen werden und es treten dann Symptome vom Charakter einer Nervenstammschwerhörigkeit auf. Zu erwähnen ist, daß auch Tumoren anderer Hirnteile durch Fernwirkung auf die zentrale Hörbahn die Hörfunktion beeinträchtigen können.

1. Fall. 22jährige Patientin.

In der Familie keinerlei Nervenkrankheiten. Seit 3 Monaten starke Kopfschmerzen, die vom Hinterkopf nach vorne ausstrahlen. Keine Schwerhörigkeit, keine Ohrgeräusche. In letzter Zeit starkes Durstgefühl, trinkt angeblich täglich 3—4 Liter Wasser.

Neurologisch: Kein krankhafter Befund. Keine akromegalen Zeichen. Dagegen besteht weitgehender Abbau der intellektuellen Leistungen.

Neurologische Diagnose: Fraglicher Hypophysentumor.

Otologisch: Trommelfelle sind beiderseits o. B.

Hören: Umgangs- und Flüstersprache wird beiderseits in mehr als 5 m Entfernung gehört. Der Rinne ist beiderseits positiv. Der Weber wird median lokalisiert. Die Knochenleitung sowie die Wahrnehmung der c^5-Gabel ist beiderseits leicht verkürzt.

Gleichgewicht: Das linke Labyrinth ist auf Drehen leicht übererregbar. Beim Kaltspülen zeigt das rechte Labyrinth Übererregbarkeit, beim Warmspülen starke Untererregbarkeit.

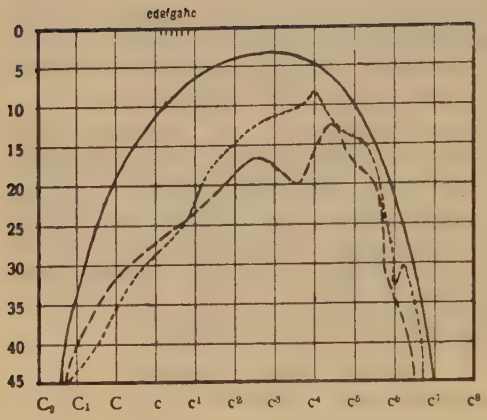

punktiert = Kurvenverlauf links

gestrichelt = Kurvenverlauf rechts

Linie = normale Hörkurve

Die Otoaudionkurve zeigt beiderseits unregelmäßigen Verlauf mit beiderseitigen Intensitätseinschränkungen. Diese sind rechts in stärkerem Maße für den Tonbereich c^1, c^2 und c^3 vorhanden als links. Untere und obere Tongrenze verhalten sich fast normal.

2. Fall. 21 jährige Patientin.

In der Familie keinerlei Nervenkrankheiten. Seit Mitte September 1933 starke Kopfschmerzen, besonders in der Stirngegend. Patientin war kurze Zeit bettlägerich. Beim Aufstehen klagte sie 2 Tage über Doppelsehen, außerdem bestand Schwindelgefühl.

Neurologisch: Kein krankhafter Befund.

Ophtalmologisch: Beiderseitige Stauungspapille von drei Dioptrien.

Otologisch: Trommelfell ist rechts o. B., links leicht getrübt.

Hören: Umgangs- und Flüstersprache werden beiderseits in einer Entfernung über 5 m gehört. Der Rinne ist beiderseits positiv, der Weber median. Knochenleitung sowie Wahrnehmung der c^5-Gabel gering verkürzt.

Gleichgewicht: Linkes Labyrinth auf Drehen übererregbar. Auf Kaltspülen sind beide Labyrinthe normal erregbar, beim Warmspülen beiderseits an der unteren Grenze die Erregbarkeit.

Neurologische Diagnose: Tumor cerebri; kein röntgenologischer Anhaltspunkt dafür.

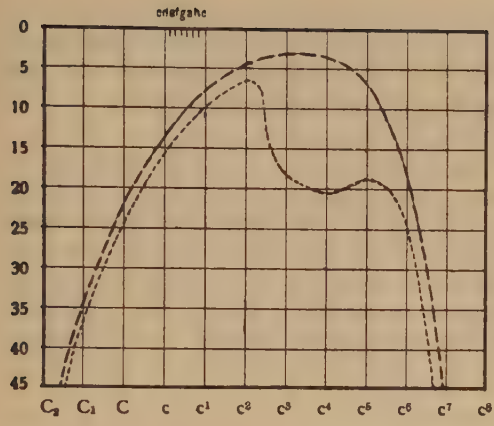

punktiert = Kurvenverlauf links

gestrichelt = Kurvenverlauf rechts

Die im November 1933 aufgenommene Otoaudionkurve verlief rechts normal, während sich links im Tonbereich c^2—c^5 schon Intensitätseinschränkungen bemerkbar machten. Die obere Tongrenze war beiderseits normal, die untere beiderseits gering eingeengt.

Am 17. Mai 1934 kam die Patientin zur Nachuntersuchung in unsere Klinik.

Otologisch: Befund unverändert.

Hören: Umgangs- und Flüstersprache wird beiderseits über 5 m gehört. Rinne beiderseits positiv, Weber median. Knochenleitung und Wahrnehmung der c^5-Gabel gering verkürzt.

Gleichgewicht: Labyrinthe sind jetzt auf Drehen und Spülen normal erregbar.

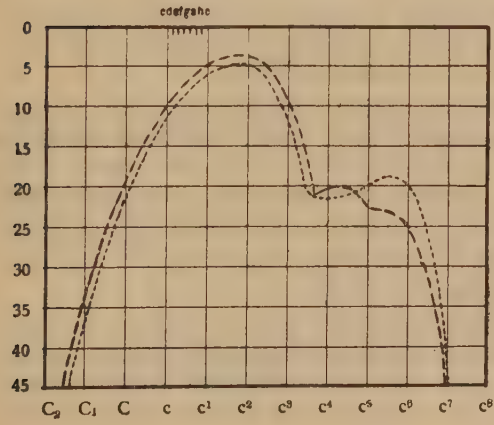

punktiert = Kurvenverlauf links

gestrichelt = Kurvenverlauf rechts

Bei der jetzt aufgenommenen Hörkurve finden sich auch rechts Intensitätseinschränkungen im Tonbereich $c^2 - c^5$; es ist anzunehmen, daß der Tumor gewachsen ist. Aus dem Hörkurvenverlauf und der Doppelseitigkeit der Schädigung vermuten wir einen Tumor in der Gegend von Vierhügel-Mittelhirn.

Siebenmann fand bei Tumoren des Mittelhirns zunächst einseitige, später immer doppelseitige Störungen, was wir auch in unserem 2 Falle bestätigen können. Während Siebenmann in einem seiner Fälle Abnahme der Perceptionsfähigkeit für die unteren und die oberen Töne beobachtete, waren in unserem Falle obere und untere Tongrenze normal. In unserem ersteren Falle können wir ohne neurologischen Befund den Sitz der Schädigung mittels der Hörkurve nicht feststellen.

D) Schläfenlappen.

Die Lage des Hörzentrums beim Menschen ist nicht genau geklärt. Flechsig nimmt als cortikale Hörsphäre eine in der Tiefe der Sylvii'schen Grube gelegene Querwindung an, nach deren Zerstörung Henschen Taubheit nachweisen konnte. Der Verlauf der Hörfasern im Schläfenlappen ist weit verzweigt; infolgedessen sind auch hier die Hörstörungen nur geringfügig. Der Hörausfall betrifft meist die Gegenseite; sind die Prozesse im Schläfenlappen größeren Umfanges, so verursachen sie dementsprechend schwerere Hörstörungen, unter Umständen sogar Taubheit.

1. Fall. 23 jähriger Patient.

In der Familie keinerlei Nervenkrankheiten. Er selbst war früher nie ernstlich krank. Im Juli 1934 verspürte er spannende stechende Schmerzen im Hinterkopf, war matt und elend, sowie arbeitsunfähig.

Neurologisch traten wechselnde Symptome auf; pathologische Reflexe waren nie nachweisbar. Man dachte zunächst an einen Stirnhirntumor, mußte aber diese Diagnose wieder fallen lassen, da man nichts Greifbares dafür fand. Uns wurde der Patient mit der Diagnose „Fraglicher Hirnabscess" zur Untersuchung überwiesen.

Otologisch: Trommelfelle beiderseits o. B.

Hören: Umgangs- und Flüstersprache werden beiderseits über 5 m gehört. Rinne beiderseits positiv, Weber median Knochenleitung und Wahrnehmung der c^5-Gabel nicht verkürzt.

Gleichgewicht: Labyrinthe sind auf Drehen u. Kaltspülen normal erregbar, beim Warmspülen ist beiderseits Untererregbarkeit vorhanden.

Beim Romberg'schen Versuch bestand zunächst Fallneigung nach rechts, später nach links.

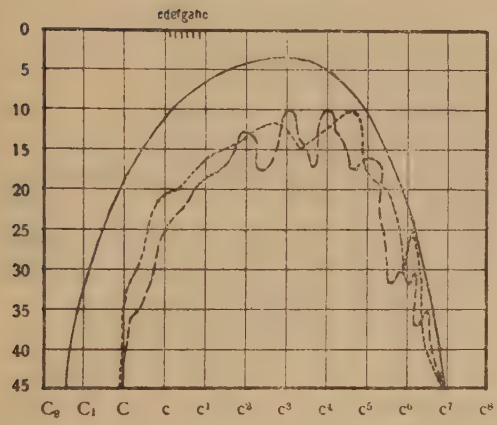

punktiert = Kurvenverlauf links

gestrichelt = Kurvenverlauf rechts

Linie = normale Hörkurve

Die Otoaudionkurve zeigt beiderseits unregelmäßig zackigen Verlauf mit Intensitätseinschränkungen, besonders im Tonbereich c^2—c^6. Die untere Tongrenze ist beiderseits eingeengt, während die obere sich normal verhält.

2. Fall. 35 jährige Patientin.

1914 hatte sie acht Tage lang heftige Kopfschmerzattaken, war jedoch später wieder beschwerdefrei. Im Januar 1933 traten wiederum etwa acht Tage anhaltende Schmerzen am rechten Auge auf, angeblich mit Protrusio bulbi. Im Juli 1934 traten erneut Schmerzen am und hinter dem rechten Auge, wieder mit Protrusio bulbi, auf. Über Stoffwechsel- bezw. Wasserhaushaltsstörungen kann sie keine genauen Angaben machen.

Neurologisch kein krankhafter Befund.

Ophtalmologisch: Rechtseitige Gesichtsasymetrie mit Protrusio bulbi. Die Pupillenreaktion ist rechts herabgesetzt, außerdem besteht eine mäßige Parese des rechten Rectus superior. Uns wurde die Patientin von der Augenklinik mit der Diagnose „Verdacht Hypophysentumor" zur Untersuchung eingewiesen.

Otologisch: Trommelfelle beiderseits o. B.

Hören: Umgangs- und Flüstersprache werden über 5 m gehört. Rinne beiderseits positiv, Weber median. Knochenleitung sowie Wahrnehmung der c^5-Gabel nicht verkürzt.

Gleichgewicht: Labyrinthe auf Drehen und Kaltspülen normal, beim Warmspülen beiderseits leicht untererregbar.

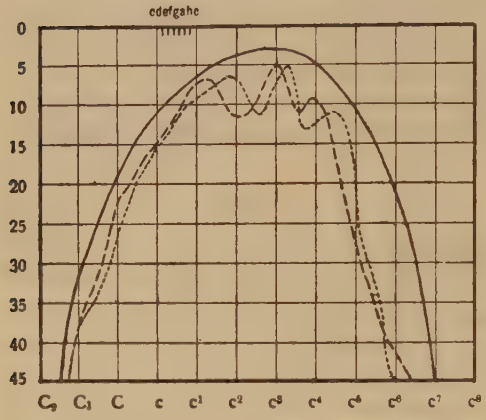

punktiert = Kurvenverlauf links

gestrichelt = Kurvenverlauf rechts

Linie = normale Kurve

Die Otoaudionkurve zeigt im Bereiche $c^3 - c^5$ unregelmäßigen Verlauf mit geringen Intensitätseinschränkungen. Untere Tongrenze ist beiderseits normal, während die obere beiderseits gering eingeengt ist.

Eine in unserer Klinik vorgenommene Röntgenaufnahme zeigte folgenden Befund:

Die rechte Seite des Türkensattels ist usuriert und nach vorne unterhalb des Processus clinoideus anterior erweitert.

Diagnose: Usur an der Schädelbasis parasellar rechts, Aufhellungen im großen Keilbeinflügel rechts. Wahrscheinlich Tumor am Boden der mittleren Schädelgrube rechts.

Im ersten Falle zeigt die Hörkurve eine Abnahme der Hördauer für alle Oktaven, was mit den Angaben Gradenigos übereinstimmen würde. Der Verlauf der zweiten Hörkurve zeigt außer den Intensitätseinschränkungen sowie den Zacken im Tonbereich $c^2 - c^4$ glatten Verlauf.

Genaue Hörstörungen bei Schläfenlappenerkrankungen sind in der Literatur nicht beschrieben worden.

E) Kleinhirn und Stirnhirn.

Bei Kleinhirnerkrankungen fehlen meist Hörstörungen, weil der Cochlearis keine Verbindungen mit dem Kleinhirn hat. Wohl können Tumoren desselben durch Druck auf den Akusticus Symptome einer Hörnervenstammerkrankung machen.

1. Fall. 10jähriger Patient.

Früher keine ernsthaften Krankheiten durchgemacht. In der Familie keinerlei Nervenkrankheiten. Vor einem Vierteljahr fing er plötzlich an zu schielen und war unsicher beim Gehen und Aufstehen. Kopfschmerzen und Schwindel bestanden angeblich nie. Wohl zeigte er beim Gehen dauernd die Tendenz nach links abzuweichen.

Neurologisch war kein krankhafter Befund nachzuweisen.

Ophtalmologisch bestand beiderseits fast völlige Atrophie der Papillen mit Zentralakutomen.

Neurologische Diagnose: Kleinhirntumor.

Otologisch: Trommelfelle beiderseits o. B.

Hören: Umgangs- und Flüstersprache werden beiderseits über 5 m gehört. Der Rinne ist beiderseits positiv, der Weber median. Knochenleitung und Wahrnehmung der c^5-Gabel nicht verkürzt.

Gleichgewicht: Beide Labyrinthe auf Drehen und Kaltspülen normal, auf Warmspülen unerregbar.

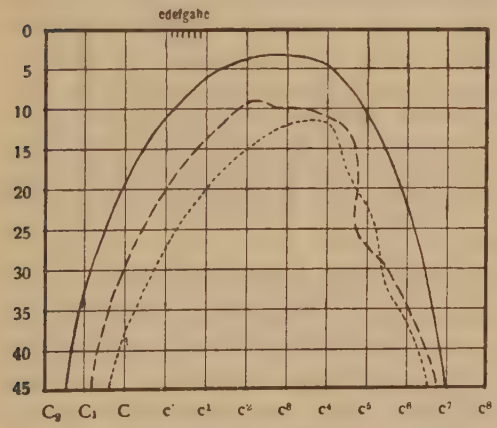

punktiert = Kurvenverlauf links

gestrichelt = Kurvenverlauf rechts

Linie = normale Kurve

Die Otoaudionkurve zeigt außer geringen Intensitätseinschränkungen, besonders im Tonbereich c^2—c^4, und geringer beiderseitiger Einengung der unteren Tongrenze regelmäßigen Verlauf.

In diesem Falle könnte man annehmen, daß durch die beiderseitige Einengung der unteren Tongrenze der Tumor bereits Schädigungen am Hörnervenstamm hervorgerufen hat.

Bei Stirnhirnerkrankungen fehlen Hörstörungen fast immer, es sei denn, daß hierbei durch Fernwirkungen auf die zentrale Hörbahn die Hörfunktion beeinträchtigt wird.

F) Allgemeine Hirnprozesse.

Hörstörungen treten auch bei allgemeinen Hirnprozessen wie gesteigertem Hirndruck und vasomotorischen Schwankungen auf. Wir wissen aber bis jetzt noch sehr wenig über pathologisch-anatomische Veränderungen bei Hirndruck und können auch nicht sagen, ob bei gleichmäßig allgemein wirkenden Hirndruck bestimmte Abschnitte der zentralen Hörbahn zuerst geschädigt werden. Ein Fall von gesteigertem Hirndruck war uns zur Untersuchung nicht verfügbar. Nach Grahe bietet das Hörbild bei dieser Erkrankung keine Gesetzmäßigkeiten, es tritt vielmehr jede Art von Funktionsstörung auf. Häufig fand sich, auch bei Fernwirkungen auf die zentrale Hörbahn Heraufrücken der unteren Tongrenze und verkürzte Knochenleitung.

Charakteristisch für vasomotorische Störungen ist der Wechsel der Symptome. Die Funktionsstörungen können plötzlich auftreten, auch bilden sie sich durch allmähliche Gefäßveränderungen langsam aus. Sie wirken sich im Gehirn und im Innenohr aus. Am Cochlearis tritt meist eine Schallempfindungsstörung vom Charakter der Hörnervenstammschädigung auf. Eben solche Störungen können Migräne und Pal'sche Gefäßkrisen verursachen. Bei der angioneurotischen Oktavuskrise Kobraks bestand häufig Heraufrücken der unteren Tongrenze bei intaktem Mittelohr sowie Ohrensausen. Zu den Gefäßstörungen mit vorwiegend akuten Anfällen zählt der Menière'sche Symptomenkomplex, hier überwiegen jedoch meist Vestibularisstörungen die des Cochlearis. Beim apoplektiformen Menière soll nach Lannois und Chavale meist völlige Taubheit die Folge sein.

1. Fall 56 jähriger Patient.

Vom Internisten zur Untersuchung überwiesen.

Im Juni 1932 trat zum ersten Male Schwindel mit Erbrechen auf, es drehte sich alles im Kreise. Im Oktober 1932 erneutes Auftreten derselben Anfälle; er war dann beschwerdefrei bis März 1933, wo die Anfälle erneut auftraten. Im August 1933 suchte er wegen dieser Beschwerden die medizinische Klinik auf. Hier traten erneut mehrmals dieselben Anfälle auf, doch ohne Erbrechen, dagegen mit Nystagmus nach links. Innere Organe o. B.

Interne Diagnose: Menière'scher Symptomenkomplex auf Grund arteriosklerotischer Gefäßveränderungen.

Otologisch: Rechtes Trommelfell ohne B., linkes Trommelfell feinnarbig getrübt.

Hören: Umgangs- und Flüstersprache werden rechts über 5 m gehört. Umgangssprache links wird in 4—5 m Entfernung, Flüstersprache links nur ad concham gehört. Der Rinne ist rechts positiv, links negativ. Der Weber wird nach rechts lateralisiert. Knochenleitung und Wahrnehmung der c^5-Gabel sind rechts normal, links verkürzt.

Gleichgewicht: Das linke Labyrinth war auf Kaltspülen zunächst unerregbar, bei einer Nachuntersuchung normal erregbar. Das rechte Labyrinth zeigte keinen krankhaften Befund.

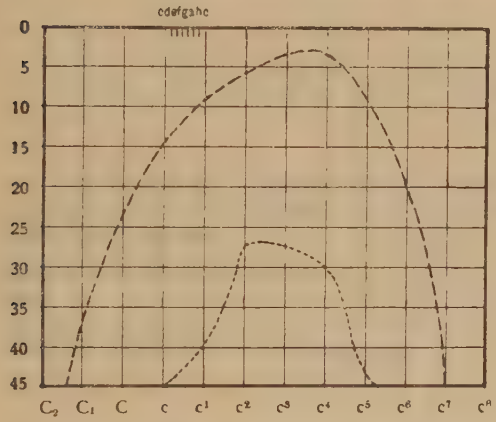

punktiert = Kurvenverlauf links

gestrichelt = Kurvenverlauf rechts

Die Otoaudionkurve verlief rechts normal, links bestand konzentrische, gleichmäßige Einengung ($c^5 - e^5$).

Hier findet sich links eine Schwerhörigkeit vom Nervenstammcharakter (Herabsetzung der Hörfähigkeit für die Sprache, Weber ins besser hörende Ohr lateralisiert, Knochenleitung verkürzt, Einengung von unterer und oberer Tongrenze), auch die Hörkurve links nimmt denselben Verlauf wie wir ihn bei Hörnervenstammerkrankung bereits kennen gelernt haben.

2. Fall. 29jährige Patientin.

Früher nie ohrenkrank. Sie litt häufig an Migräne, besonders zur Zeit der Periode. Im April 1934 trat nach einem Treppensturz plötzlich Sausen und Rauschen auf beiden Ohren auf, das aber wieder verschwand. Gegen Ende April klagte sie wiederum über starken Schwindel, besonders beim Liegen auf der linken Seite sowie nach

jeder plötzlichen Bewegung. Am 3. Mai kam sie wegen plötzlich eingetretener Schwerhörigkeit rechts sowie Sausen und Rauschen auf beiden Ohren in unsere Klinik. Es trat auch starker Schwindel mit Brechreiz auf.

Otologisch: Trommelfelle sind beiderseits gering retrahiert, sonst o. B.

Hören: Links besteht normales Hörvermögen, rechts starke Innenohrschwerhörigkeit, die in den letzten Tagen zugenommen hat.

Gleichgewicht: Auf Drehen sind beide Labyrinthe normal erregbar. Beim Kaltspülen findet sich normale, beim Warmspülen keine Erregbarkeit.

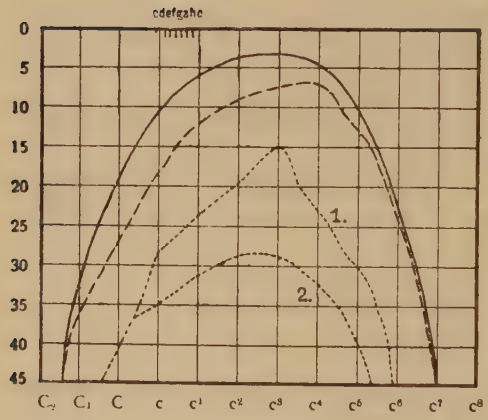

punktiert 1 u. 2 = Kurvenverlauf rechts

gestrichelt = Kurvenverlauf links

Linie = normale Hörkurve

Die Otoaudionkurve am 3. Mai (Nr. 1) zeigt links geringe Intensitätseinschränkung mit normalem Verlauf. Rechts besteht stärkere gleichmäßig konzentrische Einengung mit Heraufrücken der unteren und Einschränkung der oberen Tongrenze. Am 5. Mai (Nr. 2) war die Hörkurve rechts noch mehr eingeschränkt als am 3. Mai.

Am 12. Mai trat leichte Besserung ein, es waren nur noch geringe Schwindelerscheinungen vorhanden. Am 22. Mai hatte sich das Hörvermögen auf beiden Ohren gebessert; die Hörkurve links verlief wieder vollkommen normal, rechts bestand noch eine gleichmäßige Einengung von E — e^6. Untere Tongrenze war beiderseits normal.

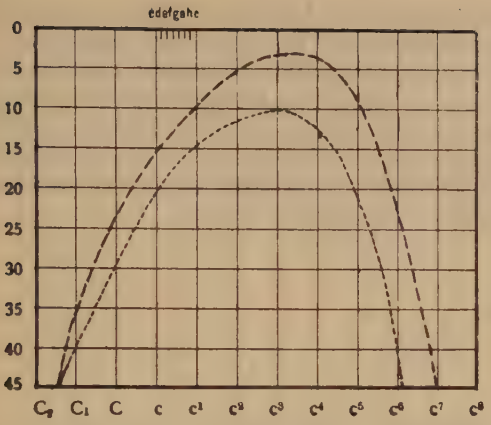

punktiert = Kurvenverlauf rechts.

gestrichelt = Kurvenverlauf links.

Später kam die Patientin wahrscheinlich infolge Veronalvergiftung ad exitum; die Obduktion ergab keinen krankhaften organischen Befund.

Wir finden in unseren beiden Fällen Schwerhörigkeit vom Nervenstammcharakter, im letzteren Fall sprunghafte Wechsel der Symptome bei den einzelnen Untersuchungen. Hierdurch werden die in der Literatur angegebenen Befunde bestätigt. Im zweiten Falle war zuerst die untere Tongrenze rechts eingeengt, die bei der zweiten Untersuchung normal war. Rechts war nur eine Einschränkung der oberen Tongrenze zurückgeblieben, sicher eine Folge häufiger Anfälle, die diese Störung hinterließ.

Bezüglich der bei Neurotikern auftretenden Hörstörungen nehmen einige Autoren Funktionsänderungen der Hörnervenzentren bezw. der peripheren Sinnesorgane auf vasomotorischer Grundlage an.

Bei Meningitis fand man neben leichten und schweren Hörstörungen mit variablem Stimmgabelbefund als Zeichen einer zentralen Hörstörung, Heraufrücken der unteren Tongrenze bei intaktem Mittelohr, was wir als eine Schädigung des Hörnervenstammes auffassen müssen. Die Schädigung ruft hierbei flüchtige und verschiedenartige Veränderungen hervor. Bei Meningitis serosa circumscripta sind die Krankheitsbilder einheitlich; diese kann, wie bereits erwähnt, Tumorsymptome machen. Einen Hörkurvenverlauf bei Meningitis konnten wir nicht darstellen.

Bei Lues cerebri ist der Akusticus in 80 bis 90% der Fälle befallen. Charakteristisch ist die hochgradig verkürzte Knochenleitung

bei nur wenig gestörter Hörschärfe. Doch fand man dieses Symptom auch bei Traumen und Arterio-sklerose. Bei jüngeren Individuen ohne Trauma in der Anamnese soll man daher stets an Lues denken. Häufig macht die Lues eine isolierte Cochlearisausschaltung, weil der Cochlearis als der phylogenetisch jüngere solchen Schäden nicht so gewachsen ist wie der Vestibularis. Oft bietet die Lues das Bild einer Nervenstammschwerhörigkeit, weil sie leicht von den zarten Hirnhäuten auf den Nervenstamm übergreifen kann.

Ein Fall von alter Lues.

28 jähriger Patient.

Neurologische Diagnose: „Incomplete spastische Hemiparese links infolge Endarteriitis luica."

1929 erlitt der Patient einen syphilitischen Hautausschlag, der Wassermann war positiv, anschließend machte er 5 spezifische Kuren mit. Seit 1932 klagt er über Beschwerden beim Gehen und über Schwächegefühl im linken Bein. Später war das linke Bein steif, er mußte dasselbe nachschleppen; zeitweise trat auch Ameisenlaufen im linken Bein auf. Weitere Beschwerden bestanden nicht. 1933 verspürte er neue Schmerzen im linken Knie und Schultergelenk. Es bestand wiederum Schwächegefühl im linken Bein, das steif und gefühllos war. Zeitweise verspürte er auch Kribbeln im linken Knie und Schultergelenk.

Neurologisch: Pyramidenzeichen beiderseits angedeutet. Links unerschöpflicher Klonus, linkes Bein hypertonisch. Im linken Arm bei Bewegungen federnder Widerstand. Eine spätere Nachuntersuchung ergab Steigerung der Pyramidenzeichen sowie des Triceps- und Radiusperiostreflex. Linkes Bein deutlich spastisch.

Otologisch: Trommelfelle beiderseits leicht getrübt sonst o. B.

Hören: Umgangs- und Flüstersprache werden beiderseits über 5 m gehört. Rinne beiderseits positiv, Weber median. Knochenleitung und Wahrnehmung der c^5-Gabel leicht verkürzt.

Gleichgewicht: ohne Besonderheiten.

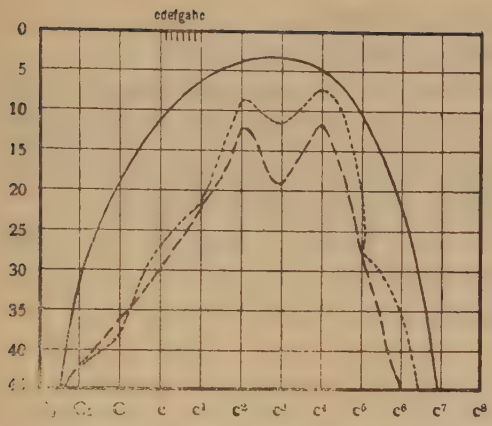

punktiert = Kurvenverlauf links

gestrichelt = Kurvenverlauf rechts

Linie = normale Hörkurve

Die Otoaudionkurve läßt beiderseits eine leichte Einengung der oberen Tongrenze, während die untere beiderseits fast normal ist. Die Kurve zeigt Ähnlichkeit mit der des Patienten, der einen Erweichungsherd in der Medulla oblongata hatte.

Hörstörungen bei Metalues weisen im allgemeinen keine Besonderheiten auf. Krassnig fand hierbei eine mit Hyperacusis dolorosa einhergehende Verlängerung für die Hördauer der tiefen Gabeln.

Auch im Laufe von Infektionskrankheiten können Hörstörungen auftreten durch Übergreifen der Erkrankung von den Meningen auf den Akusticus. Besonderheiten finden sich nicht.

Auffallend bei Encephalitis, ist der Wechsel der Befunde. Besonders herabgesetzt sind Knochenleitung sowie die Hörfähigkeit für die Sprache.

Krassnig fand, wie bereits erwähnt, bei Encephalitis in der Medulla oblongata vorwiegend eine Perceptionsstörung für die tiefen Töne.

Hörstörungen bei Epilepsie sind selten. Oft finden sich hierbei subjektive Hörstörungen.

1. Fall. 14 jährige Patientin.

Familienanamnese o. B. Vor einigen Jahren bekam sie plötzlich einen Anfall. Auch jetzt treten zuweilen noch Anfälle auf, sie bleibt angeblich plötzlich stehen, stiert vor sich hin und stürzt zu Boden. Dabei kein Schaum vor dem Mund, ebenfalls niemals Verletzungen. Früher hat sie angeblich eine spastische Hemiparese links gehabt.

Neurologische Diagnose: „genuine Epilepsie."

Otologisch: Trommelfelle beiderseits o. B.

Hören: Umgangs- und Flüstersprache werden beiderseits über 5 m gehört. Der Rinne ist positiv, Weber median, Knochenleitung, sowie Wahrnehmung der c^5-Gabel gering verkürzt. Es besteht Trigemushypästhesie rechts; der Cornealreflex ist links erloschen, rechts erhalten.

Gleichgewicht: Das linke Labyrinth ist auf Kaltspülen, das rechte auf Warmspülen übererregbar.

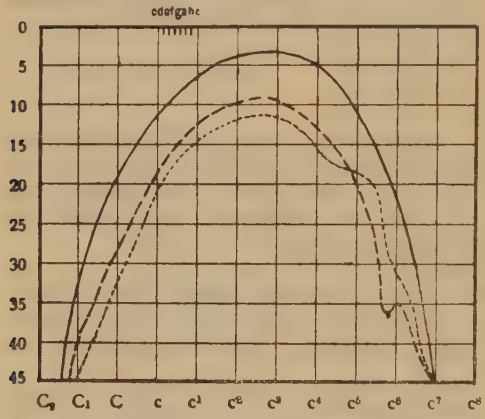

punktiert = Kurvenverlauf links

gestrichelt = Kurvenverlauf rechts

Linie = normale Hörkurve

Die Otoaudionkurve läßt beiderseits eine geringe Einengung der unteren Tongrenze erkennen, die obere ist beiderseits fast normal. Im Bereich von $c^2 - c^5$ finden sich Intensitätseinschränkungen, im übrigen zeigt die Kurve glatten Verlauf.

Die Beteiligung des Trigeminus sowie die gekreuzte Übererregbarkeit von rechtem und linkem Labyrinth lassen uns vermuten, ob nicht doch ein Tumor im Anfangsstadium dahintersteckt. Der Sitz desselben kann aber aus dem Verlauf der Hörkurve nicht ermittelt werden.

2. Fall. 28 jähriger Patient.

Mit 7 Jahren erlitt er einen Schädelbruch, er blutete aus Mund und Nase. Nach zwei Jahren traten bei ihm Augenblicke von plötzlicher Bewußtseinstrübung auf, er blieb oft im Worte stecken und auf der Straße stehen. Diese Anfälle setzten einige Jahre aus, traten dann erneut auf. Jetzt hat er regelrecht epileptische Anfälle. Ernstlich verletzt hat er sich nie dabei. Seit einem Jahr bemerkt er eine zunehmende Verschlechterung des Hörvermögens mit Schwindel.

Neurologisch: Rechts besteht angedeuteter Rossolimo, sonst keine pathologischen Reflexe.

Neurologische Diagnose: Traumatische Epilepsie.

Otologisch: Trommelfelle sind blaß, gering eingezogen.

Hören: Umgangssprache wird beiderseits über 5 m, Flüstersprache beiderseits in 4 — 5 m Entfernung gehört. Der Rinne ist beiderseits positiv, der Weber median. Knochenleitung, sowie Wahrnehmung der c^5-Gabel verkürzt.

Gleichgewicht: Linkes Labyrinth beim Kaltspülen, rechtes Labyrinth beim Warmspülen übererregbar.

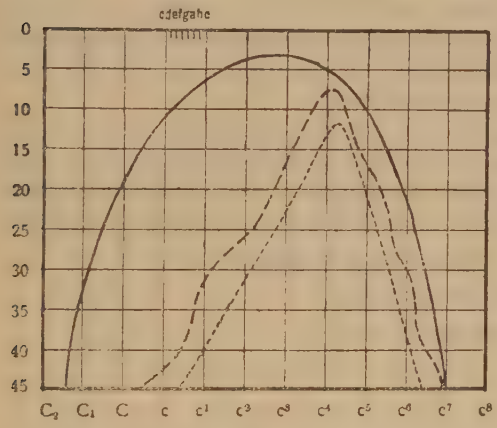

punktiert = Kurvenverlauf links

gestrichelt = Kurvenverlauf rechts

Linie = normale Hörkurve.

Die Hörkurve läßt beiderseits eine Einengung der unteren Tongrenze erkennen, obere Tongrenze ist beiderseits fast normal. Die Kulminationspunkte der Kurven sind rechts c^4, links e^4.

Aetiologisch für die Einengung der unteren Tongrenze dürfte hier das Schädeltrauma sein.

Bei Dystonien und Dyskinesien sind keine nennenswerten Hörstörungen beschrieben worden.

Die Springobulbie ist meist am Spalt zwischen Glossopharyngeus- und Akusticuswurzel lokalisiert, auch sie kann Hörstörungen verursachen. Grahe fand in einigen solchen Fällen erhebliche Herabsetzung der Wahrnehmung für die Sprache sowie verkürzte Knochenleitung.

Häufig macht die Hysterie Hörstörungen, die sich durch sprunghaften Wechsel auszeichnet. Eine Gesetzmäßigkeit der Hörstörungen bietet sie nicht. Oft ist Einengung von unterer und oberer Tongrenze

sowie verkürzte Knochenleitung nachweisbar. So schnell wie die Störungen auftreten, können sie auch wieder verschwinden.

Cochlearisstörungen finden sich auch bei der multiplen Sklerose. Einige Autoren erwähnen als charakteristisch die transitorische Akusticusausschaltung. Hörstörungen als solche sind hier selten, was Beck und Schacherl auf das Erhaltenbleiben der Achsenzylinder innerhalb der sklerotischen Plaques zurückführen; sie vergleichen es mit dem Fehlen schwerer sensibler Ausfallserscheinungen bei multipler Sklerose.

1. Fall. 23jähriger Patient.

Seit 5 Jahren Beschwerden im rechten Bein beim Gehen, die seit einem Jahr zugenommen haben. Bei Anstrengung klagt er über Schmerzen im rechten Bein, häufig auch Kribbeln und Ameisenlaufen.

Neurologisch: Patellarsehnen- und Achillessehnenreflex beiderseits sehr lebhaft; es besteht unerschöpflicher Fußklonus beiderseits. Am rechten und linken Bein sind Pyramidenzeichen nachweisbar. Sensibilität und Lagesinn sind intakt.

Neurologische Diagnose: „Beginnende multiple Sklerose."

Otologisch: Trommelfell beiderseits o. B.

Hören: Beiderseits vollkommen normal.

Gleichgewicht: Auf Drehen und Spülen normal erregbar.

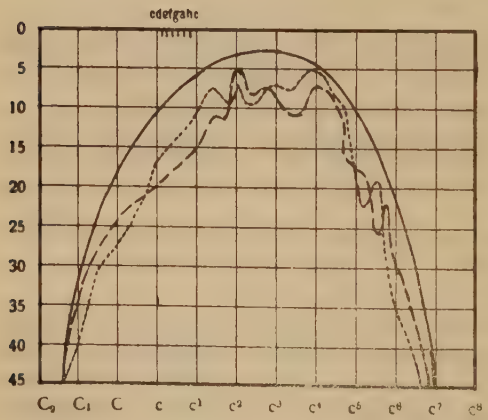

punktiert = Kurvenverlauf links

gestrichelt = Kurvenverlauf rechts

Linie = normale Hörkurve

Die Otoaudionkurve läßt geringe Intensitätseinschränkung sowie unregelmäßigen Verlauf im Bereiche $c^1 - c^6$ erkennen. Untere und obere Tongrenze sind normal.

2. Fall. 40 jähriger Patient.

Seit einem Jahr starke Beschwerden im rechten Bein, die von Zeit zu Zeit verschwinden, dann wieder auftreten. Nie Doppelsehen, Sensibilitätsstörungen und Schwindel gehabt. Auch keine Abnahme des Hörvermögens beobachtet.

Neurologisch: Rechts sind Pyramidenzeichen, unerschöpflicher Fußklonus und spastischer Gang vorhanden. Sonst kein nachweislich krankhafter Befund.

Neurologische Diagnose: „Fragliche multiple Sklerose."

Otologisch: Trommelfelle beiderseits o. B.

Hören: Vollkommen normal.

Gleichgewicht: Auf Drehen und Spülen normal erregbar.

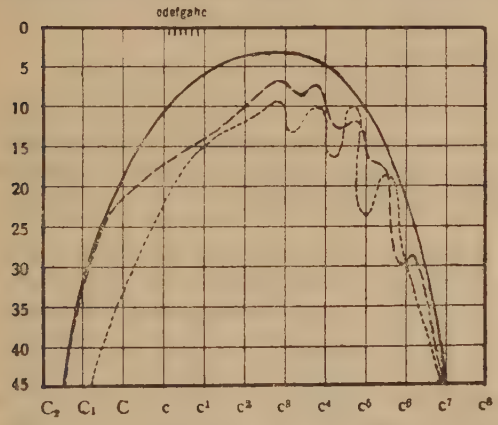

punktiert = Kurvenverlauf links

gestrichelt = Kurvenverlauf rechts

Linie = normale Hörkurve

Die Otoaudionkurve zeigt beiderseits im Tonbereich $c^1 - c^6$ Intensitätseinschränkungen mit unregelmäßigem Verlauf; untere Tongrenze ist links leicht eingeengt, rechts normal. Obere Tongrenze ist beiderseits fast normal.

3. Fall. 28 jährige Patientin.

Diese wurde uns von der Augenklinik zur Hör- und Gleichgewichtsuntersuchung zugeschickt.

Ophthalmoskopisch hatte man bei ihr eine temporale Ablassung der linken Papille festgestellt.

Neurologisch: Nichts Greifbares für multiple Sklerose.

Diagnose der Augenklinik: „Fragliche multiple Sklerose."

Otologisch: Trommelfelle o. B.

Hören: Beiderseits vollkommen normal.

Gleichgewicht: Beide Labyrinthe auf Drehen normal erregbar. Bei der kalorischen Prüfung ließ sich beiderseits eine Nystagmusbereitschaft feststellen, was für einen zentralen Prozeß spricht.

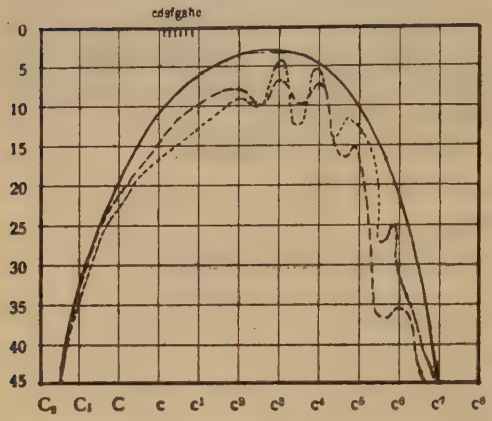

punktiert = Kurvenverlauf links

gestrichelt = Kurvenverlauf rechts

Linie = normale Hörkurve

Die Hörkurve zeigt beiderseits im Tonbereich $c^2 - c^6$ Intensitätseinschränkungen mit unregelmäßigem Verlauf. Untere Tongrenze beiderseits normal, obere beiderseits fast normal.

Diese Patienten zeigten keinerlei Veränderungen am Mittel- und Innenohr. Wir prüften die Tonbereiche öfters durch, um Ungenauigkeiten auszuschalten, fanden aber die Intensitätseinschränkung immer an den betreffenden Stellen. Es ist anzunehmen, daß es sich mit aller Wahrscheinlichkeit um eine Erkrankung der zentralen Hörbahn handelt, deren Sitz wir jedoch nicht lokalisieren können. Genau so wahllos wie die multiple Sklerose das übrige Nervensystem befällt, so kann sie auch hier die zentrale Hörbahn befallen.

Aus unseren Symptomen allein können wir die Diagnose einer multiplen Sklerose nicht stellen. Naheliegend wäre es diesen unregelmäßigen Verlauf der Hörkurve in das Krankheitsbild der multiplen Sklerose einzureihen. Doch ist hier, wie bereits erwähnt, Vorsicht geboten. Wir fanden die Unregelmäßigkeiten aber so häufig bei Fällen von multipler Sklerose und bei Verdacht auf solche, daß sie erwähnt werden müssen.

Bei einem Überblick über die zusammengestellten Fälle ergibt sich:

Es wurden nur Fälle gebracht, bei denen die Schwerhörigkeit nicht auf eine Schädigung des Mittelohres und nicht auf eine solche des Corti'schen Organs, sondern auf einen zentral gelegenen Prozeß zurückzuführen ist. Es wurden alle drei Formen von Abweichungen des normalen Hörkurvenverlaufs, die anfangs erwähnt wurden, gefunden.

1.) Einschränkung der Tongrenzen. Einengung der oberen Tongrenze, die im allgemeinen Zeichen einer Innenohrschwerhörigkeit ist, kann nach unseren Befunden ebenfalls ein Zeichen von Erkrankung der zentral gelegenen Hörbahn sein. Das Heraufrücken der unteren Tongrenze wird sonst allgemein als Zeichen einer Schallleitungsstörung im Mittelohr aufgefaßt. Bei einigen unserer Fälle sah man jedoch auch deutliches Heraufrücken der unteren Tongrenze bei intaktem Mittelohr.

2.) Hörvermögen für die mittleren Töne. Bei einigen Patienten, bei denen das Sprachverständnis noch gut erhalten war, fanden wir einen steilen Hörkurvenverlauf. In anderen Fällen war der Kurvenverlauf wesentlich flacher, es bestand also beim Hörvermögen der mittleren Töne eine starke Dämpfung. Ob diese Unterschiede im Kurvenverlauf einmal zu einem genaueren Lokalisieren der Krankheitsherde führen wird, muß die Zukunft zeigen.

3.) Auch die Form der unregelmäßigen Kurve mit wellenförmigem Verlauf ließ sich finden. Auch hier ist es noch nicht möglich, etwas Abschließendes über die Deutung dieser Unregelmäßigkeiten zu sagen.

Ein weiteres Charakteristikum der Hörkurven, das sicherlich später für die genauere Lokalisierung der Herde wichtig sein wird, ist der Vergleich des Kurvenverlaufs zwischen rechtem und linkem Ohr. Ist die Schwerhörigkeit hauptsächlich einseitig, so spricht dieses für eine Schädigung des Hörnervenstammes bezw. diesseits von der Kreuzung der Hörbahn. Ist die Schädigung auf beiden Ohren ziemlich gleich, so muß man dieselbe im Bereiche der Kreuzung annehmen. Bei einem Herd in der Schläfengegend ist ebenfalls eine auf beiden Ohren gleiche Schädigung zu erwarten, es ist aber auch damit zu rechnen, daß die Schädigung auf der kontralateralen Seite stärker vorhanden ist.

Es ist noch nicht möglich, über den Einfluß der zentralen Hörschädigung ein abschließendes Urteil abzugeben. Die vorliegende Zusammenstellung der in letzter Zeit an der Hals-Nasen-Ohren-Klinik beobachteten Fälle soll als Grundlage für weitere Untersuchungen dienen. Die Zusammenstellung zeigt aber deutlich, daß es unbedingt notwendig ist, solche Untersuchungen, abgesehen von den üblichen klinischen Methoden, auch mit dem Otoaudion, d. h. mit einer kontinuierlichen Tonreihe zu machen, wobei die Hörschwelle für alle Töne des gehörten Tonbereiches festzustellen ist.

Zum Schlusse möchte ich der angenehmen Pflicht nachkommen

Herrn Oberarzt **Dr. Mittermaier**

für die Anregung zu dieser Arbeit sowie für die liebevolle Unterstützung meinen herzlichsten Dank auszusprechen.

Literatur.

Barany: Diff. Diag. zwischen Akusticustumor und multipler Sklerose. Monatsschr. f. Ohrenheilkunde, Bd. XLVII, S. 693.

Beck: Gehörorgan und multiple Sklerose. Monatsschr. f. Ohrenheilk. 1910, S. 559.

Beck u. Schacherl: Die Affektionen des Cochlear- und Vestibularapparates bei Erkrankungen des Gehirns und des peripheren Nervensystems. Lehrb. von Denker-Kahler, Bd. VI S. 577.

Birkholz: Meningitis cerebrospinalis epidemica, Lehrb v. Denker-Kahler. Bd. VI. S. 766.

Brunner: Commotio auris internae. Handb. d. Neurologie d. Ohres, Alexander Marburg II, 2, S. 305.

Brunner: Zur Pathologie u. Klinik der zentralen Hörleitung, Zeitschr. f. Hals-Nasen-Ohrenheilk. Bd. XXVII, S. 490.

Bénesi u. Sommer: Neuritis toxika nervi akustici, Handb. der Neurologie des Ohres. Alexander Marburg II, 2. S. 787.

Grahe: Zentrale Hörstörungen. Zeitschr. f. Hals-Nasen-Ohrenheilk. Bd. IV. 1923. S. 498.

Grahe: Die Bedeutung der Ohruntersuchg. f. d. Hirndiagnostik. Zentralbl. f. Ohrenheilk. Bd. V. 1924, S. 289.

Grahe: Sind bei Verschluß der Arteria cerebelli inferior außer dem Ausfallsherd in der Medulla oblongata Schädigungen im Versorgungsgebiet des Kleinhirns nachweisbar? Archiv f. Ohren-Nasen- u. Kehlkopfheilk. Bd. 106, 1920. S. 143.

Grahe: Otoneurologische Erfahrungen bei Erkrankungen der mittleren Schädelgrube. Zeitschr. f. Hals-Nasen-Ohrenheilk. Bd. 24. S. 489.

Grahe: Hirn und Ohr, Verlag Georg Thieme, Leipzig 1932.

Engelhardt: Zur Symptomathologie der Oktavusausschaltung bei multipler Sklerose. Zeitschr. für Hals-Nasen-Ohrenheilk. Bd. VIII, 1934. S. 192.

Hofer: Traumen des Ohres. Zentralbl. f. Hals-Nasen-Ohrenheilk. Bd. VII. 1925, S. 305.

Krassnig: Die luetischen Erkrankungen des Innenohres nebst kritischen Bemerkungen über Funktionsprüfung des Akusticus. Zeitschr. f. Hals-Nasen-Ohrenheilk. Bd. VII, 1924. S. 152.

Krassnig: Funktionsstörungen des Akusticus bei Schädigung seines Kerngebietes. Zeitschr. f. Hals-Nasen-Ohrenheilkunde, Bd. 20. 1928, S. 359.

Leidler: Multiple Sklerose mit beiderseitiger isolierter Ausschaltung des Vestibularapparates. Monatsschr. f. Ohrenheilkunde, Bd. 56, S. 658.

Lindk: Ohrerkrankung bei Parotitis epidemica. Lehrbuch von Denker-Kahler Bd. VI. S. 751.

Leidler u. Löwy: Beteiligung der Cochlea und des Labyrinths bei Neurosen. Handb. der Neurologie des Ohres, Alexander Marburg, Bd. III. Seite 355.

Marburg: Die topische Diagnostik der Mittel-Hirnkrankheiten. Wiener klin. Wochenschr. 1905. S. 534 u. 577.

Marburg: Die Tumoren des Schläfenlappens. Handb. der Neurologie des Ohres. Alexander Marburg II, 2. S. 1869.

Muck: Mechanisches und psychisches Trauma, Hysterie. Lehrb. Denker-Kahler Bd. VIII. Seite 321.

Pollak: Beteiligung des Cochlear- u. Vestibularapparates bei Dyskinesien u. Dyskonien. Handb. der Neurologie des Ohres. Alexander Marburg Bd. III, S. 239.

Rhese: Beiträge zur Frage der Hörstörungen bei Erkrankungen der zentralen Hörbahn und des Akusticusstammes mit besonderer Berücksichtigung eines Falles von Kleinhirnbrückenwinkeltumor. Passow, Beiträge zur Anatomie etc. des Ohres, der Nase und des Halses Bd. VII, 1914, S. 262.

Raimann: Epilepsie. Handb. der Neurologie des Ohres. Alexander Marburg, Bd. III, S. 439.

Ruf: Hörempfindungsschwellen und Hörvermögen. (Die elektroakustische Reizschwellenuntersuchungen des menschlichen Hörorgans.) Passow-Schäfer, Beiträge zur Therapie und Anatomie des Ohres etc. der Nase und des Halses, Bd. 127, 1929, S. 205.

Ruf u. Kahler: Untersuchungen über das Hören durch Schwingungsanregung im Körper auf elektrostatischem Wege. Zeitschr. f. Hals-Nasen-Ohrenheilk. Bd. XXIX, S. 218.

Ruf: Untersuchungen über zentrale Hörstörungen. Zeitschr. f. Hals-Nasen-Ohrenheilk. Bd. XXXVI, 1934, S. 240.

Schacherl: Syphilis im Bereiche des Nervus oktavus. Handb. der Neurologie d. Ohres. Alexander Marburg. Bd. II, 2. S. 1485.

Sonntag: Der klinische Wert des Otoaudions. Archiv f. Hals-Nasen-Ohrenheilk. Bd. 125, 1930, S. 79.

Spiegel: Einfluß des veget. Nervensystems auf die Funktion des Innenohres. Handb. der Neurologie d. Ohres. Alexander Marburg. Bd. II, 1, S. 557.

Stern: Entzündliche, nicht eitrige Erkrankungen des Gehirns. Handb. der Neurologie des Ohres, Alexander Marburg, Bd. II, 2. S. 861.

Stern: Multiple Sklerose (entzündliche nicht eitrige Erkrankungen des Großhirns). Handb. der Neurologie des Ohres, Alexander Marburg. Bd. II, 2. S. 1014

Stiefler: Vaskuläre Erkrankungen im Hirnstamm und Kleinhirn. Handb. der Neurologie des Ohres, Alexander Marburg, Bd. II, 1. S. 565.

Lebenslauf.

Ich, Hans Lensing, wurde als Sohn des Postrats Bernhard Lensing und seiner Ehefrau Franziska geb. Borgers am 7. Februar 1909 zu Allenstein i. Ostpreußen geboren. Später besuchte ich die Städtischen Volksschulen zu Köln am Rhein und Ratingen bei Düsseldorf. Im Jahre 1919 trat ich in die Sexta des städtischen Gymnasiums zu Ratingen ein, das ich bis Untertertia besuchte. Von da absolvierte ich das städtische Gymnasium zu Bocholt in Westfalen, wo ich am 9. März 1928 die Reifeprüfung bestand. Meine vorklinischen Semester verbrachte ich an den Universitäten Würzburg, Königsberg in Preußen und Münster in Westfalen. Am 2. August 1930 bestand ich in Münster die ärztliche Vorprüfung. Die klinischen Semester brachte ich in München, Frankfurt am Main und Freiburg im Breisgau zu. Am 20. Dezember 1933 bestand ich vor dem Prüfungsausschuß in Freiburg meine ärztliche Staatsprüfung. Während meiner Praktikantenzeit war ich an der Hals-, Nasen- und Ohrenklinik sowie an der Medizinischen Klinik beschäftigt. Meine ärztliche Approbation erhielt ich am 20. Dezember 1934.